



# FALLBERICHTE UND ARTIKEL



P45 Flächenpad



H45 Gamasche



Alternative Therapie zur Gallenbehandlung

## Erfolg mit Wärme und energiearmem Licht

Behandlungsansätze bei Fesselgelenksgallen zielen darauf ab, Umfangsvermehrungen zu reduzieren, schon bestehende Verhärtungen aufzuweichen und langfristig mögliche Lahmheiten zu verhindern. Eine alternativmedizinische Option ist die »Low-Level-Light-Therapie«, wie diese Fallbeschreibung zeigt.

Am Beispiel von »Amadeus«, einem holländischen Reitponywallach, 19 Jahre, soll eine Behandlung vorgestellt werden, die sowohl adjuvant zur üblichen Therapie als auch allein angewendet werden kann: Die Behandlung durch eine Kombination von Wärme und Licht. »Amadeus« ist ausgebildet bis zur S-Dressur, wird aber seit geraumer Zeit nur noch als Freizeitpferd geritten. Er steht in einer Außenbox mit mindestens drei Stunden Weidegang jeden Tag. Im Frühjahr 2014 entwickelte sich ohne erkennbare Ursache eine typische Gelenksgalle.

Zwar führte diese Veränderung nicht zu einer eigentlichen Lahmheit, »Amadeus« ging lediglich nicht mehr taktrein, eine Lahmheit trat erst nach größerer Belastung auf. Die erste therapeutische Maßnahme bestand darin, den Bereich mit den üblichen Stallgamaschen zu schützen. Dies zeigte keinerlei Effekt, die Galle vergrößerte sich zusehends und tendierte zu einer Verhärtung.

Der Haustierarzt behandelte unter anderem mit Corticosteroiden, hyperämisierenden Einreibungen, Blutegeln, Akupunktur und chinesischen Kräutern. Keine dieser Behandlungen

führte zu einem dauerhaften Erfolg. Nach einer kurzzeitigen Besserung verhärtete sich die Galle wieder.

Im Oktober 2014 wurde dann mit einer Kombination aus Low-Level-Light-Therapie und Wärmetherapie begonnen. Hierzu wurden Gamaschen angelegt, in denen 45 LED verarbeitet sind, die mit 632 nm Wellenlänge leuchten; gleichzeitig sind diese LED eingebettet in eine Carbonfaser, welche durch Strom erhitzt wird und eine flächenhafte Wärme im Bereich von 8–12 µm Wellenlänge abgibt.

Zu Beginn der Behandlung wies das Bein in Höhe der Gallen einen Umfang von 28,5 cm auf. Direkt im Anschluss an die erste Behandlung hatte sich der Umfang auf 26 cm reduziert, um nach etwa einer Stunde wieder auf 28 cm anzuschwellen. Daraufhin erhielt »Amadeus« diese Behandlung täglich über vier Wochen. Im zweiten Monat wurde nur noch zweimal pro Woche behandelt und danach nur noch einmal wöchentlich.

Der gemessene Umfang über der Galle schwankt zwischen 25 cm und 26 cm, eine leichte Schwellung ist noch vorhanden, aber

dies ist sehr weich. »Amadeus« zeigt keine Taktunreinheit mehr, geschweige denn eine Lahmheit.

Die belebende, energie-spendende Wirkung einer langwelligen Rotlichtlampe ist allseits bekannt. In diesem Falle kommt die Rotlichtwärme jedoch nicht von den kleinen LEDs in der Gamasche, sondern wird mittels einer Carbon-Faser auf die Haut übertragen. Dadurch ist die Wärmestrahlung nicht mehr – wie bei der Wärmelampe – auf einen Kegel beschränkt, sondern wird auf eine Fläche abgegeben. Dies führt wiederum zu einer verbesserten Durchblutung in dem bestrahlten Gebiet.

Der medizinische Gebrauch von Licht einer bestimmten Wellenlänge ist schon seit über vierzig Jahren bekannt. Angewendet wird Nah-Infrarot-Licht, um Schmerzen zu lindern, oder Entzündungen und Ödeme zu behandeln, Wunden und andere Schäden zu beheben.

Die Therapieform wird in der klassischen Medizin sehr kontrovers gesehen. Dies liegt wohl daran, dass die biochemischen Mechanismen dieser Therapie nur unvollständig bekannt sind und die Studien bezüglich Wellenlänge, Strahlungsdichte, Strahlungsstärke, Behandlungsintervalle usw. sehr unterschiedlich sind.



Foto: Pferdeklinik Baartheide

nicht um ein thermisches Geschehen handelt, sondern photochemische Effekte eine Rolle spielen, ähnlich wie bei der Photosynthese der Pflanzen: Licht wird absorbiert und führt zu einer chemischen Veränderung.

Die erste Voraussetzung für diese photo-biologischen Effekte dieses energiearmen sichtbaren Lichts besteht darin, dass die Photonen von einem spezifischen Rezeptor auf molekularer Ebene absorbiert werden können. Beispiele für solche Photorezeptoren (oder Chromophoren) können gefunden werden im Chlorophyll, im Hämoglobin, im Myoglobin, in Flavoproteinen, in Porphyrinen und in den Cytochrom-C-Oxydasen.

Die zweite Voraussetzung besteht in den optischen Eigenschaften der Gewebe. Hier existiert ein sogenanntes »optisches Fenster«, durch das ein Maximum an Strahlung in den Körper eindringen kann. Es befindet sich ungefähr zwischen 600 nm und 1200 nm Wellenlänge. Die Cytochrom-C-Oxydase als wichtiger Katalysator in der Atmungskette spricht beispielsweise auf eine Wellenlänge von 630 nm an. Aus diesem theoretischen Hintergrund kann man schließen, dass die Low-Level-Light-Therapie eine Vielzahl von Indikationen besitzt. Der therapeutische Effekt unter anderem auf Epithelgewebe, Bindegewebe, bei Schäden peripherer Nerven, auf Sehnen, Muskeln, Gelenken ist jedenfalls schon in zahlreichen Studien nachgewiesen.

Luisa Bartholomé, Erhard Schulze, 44627 Herne

### Gallen

Gallen sind Umfangsvermehrungen synovialer Strukturen. Durch eine idiopathische Synovialitis kommt es zu einem chronischen Erguss. Es können sowohl Gelenke als auch Sehnencheiden oder Schleimbeutel betroffen sein. Als Ursachen werden unter anderem Fehlstellungen, unphysiologische Belastungen, Zerrungen oder kleinere Traumata diskutiert. kw

### Photobiologische Effekte

Jedenfalls ist die Wirkung der Low-Level-Light-Therapie (LLLT) »dosisabhängig«. In zahlreichen Studien konnte jedoch eine Zweiphasen-Dosis-Wirkung beobachtet werden, wobei niedrigere Lichtenergie bessere Ergebnisse hinsichtlich der Stimulierung von Gewebezellen und von Reparationsvorgängen hervorbringt. Damit wird aber auch deutlich, dass es sich bei der Bestrahlung mit Licht

### Monika Bartholomé

#### Tierärztin und Spezialistin für Akupunktur bei Pferden



Unsere Pferde haben häufig Blockaden im Rückenbereich, im LWS-Bereich oder im Iliosakralgelenk. Hier ist das Pad hervorragend anzulegen. Die Handhabung ist sehr einfach und die Pferde akzeptieren das sehr gerne. Weiterhin können wir die Moyave Pads und Gamaschen bei Indikationen wie Narbenstörung, dickeren Sehnen oder Tendinitiden in jeglicher Art und Weise anwenden.



Foto: Schulze



### Erhard Schulze

#### Tierarzt, Spezialist für Akupunktur und Goldakupunktur bei Kleintieren und Pferden



Das Moyave Pad ist endlich ein Gerät, mit dem ich therapeutisch und prophylaktisch eingreifen kann. Es ist effektiv, liegt gut in der Hand und ist leicht zu reinigen. Durch die Kombination aus rotem LED Licht und Infrarotwärme erzielen wir gute Erfolge. In meiner Kleintierpraxis setze ich das Pad gerne nach der Goldakupunktur bei Hunden ein. Vor allem bei Spondylose Patienten, denen ich in der Aufwachphase das Pad gerne auf den Rücken lege, haben wir in der Praxis sehr gute Erfahrungen gemacht. Durch das Pad wird die Muskulatur richtig entspannt und wir erreichen insgesamt einen schonenden Verlauf. Die voreingestellten Programme erleichtern es, genau auf die Bedürfnisse des Hundes einzugehen.

WÄRME- UND LICHTTHERAPIE

# Wärme und Licht – medizinisch kombiniert



Einzel angewendet, besitzen sowohl die Wärme als auch das Licht eine große Verbreitung in der Humanmedizin und der Tiermedizin. Bezüglich der Wärme kennt jeder die therapeutische Anwendung von wärmenden Substanzen, wärmenden Auflagen und besonders die Wärmelampen. Die Wirkung wird in der Regel über eine Förderung der Durchblutung erzielt, was z.B. zu einer Entkrampfung der Muskulatur führen kann, zu einem verbesserten Lymphabfluss usw.

Vergleicht man die Wärmelampe mit den Kombinationsprodukten von Wärme und Licht, so fällt zunächst auf, dass beide rotes Licht abstrahlen. Dieses rote Licht bei der Wärmelampe dient jedoch lediglich der Temperaturerzeugung. Im Gegensatz dazu wird das rote Licht in den aktuell verfügbaren Therapiegeräten, wie Gamaschen oder Flächenpads, von LEDs erzeugt, welche sich nur sehr unwesentlich erhitzen, hier kommt es auf die Wellenlänge des Lichtes an.

Obwohl es schon seit den 60er Jahren des vorigen Jahrhunderts zahlreiche wissenschaftliche Studien über die Behandlung mit energiearmem Licht gibt, haftet dieser Behandlung gerade in der Schulmedizin immer noch etwas mystisches, »esoterisches« an. Dass die Schulmedizin diese Behandlungsform zumindest sehr kritisch sieht, liegt zum einen daran, dass die Studien z.B. hinsichtlich Wellenlänge, Strahlungsdichte, Strahlungsstärke, Behandlungsdauer und Behandlungsintervallen sehr unterschiedlich sind und zum anderen daran, dass der Wirkmechanismus noch nicht vollständig geklärt ist.

Schickt man weißes Licht durch ein Prisma, wird dieses zweimal gebrochen und die Spektralfarben von kurzwelligem Ultraviolett bis hin zum langwelligen Infrarot stellen sich dar, also von ca. 370 nm Wellenlänge bis hin zu ca. 800 nm Wellenlänge.

Oder anders ausgedrückt: das Licht z.B. einer Glühbirne – weißes Licht – ist aus vielen verschiedenen Farben und da-

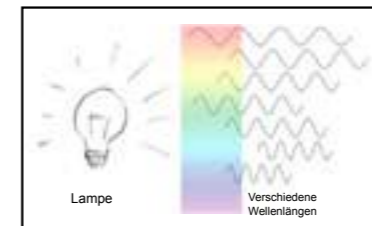


Abb. 1: weißes Licht

mit verschiedenen Wellenlängen zusammengesetzt.

Die Photonen befinden sich nicht nur auf verschiedenen Wellenlängen, darüber hinaus befinden sich einige im Wellental, einige auf dem Gipfel und die meisten irgendwo dazwischen.

Fügt man jedoch einen Farbfilter hinzu, haben wir eine einheitliche Wellenlänge, der Energiezustand der Photonen ist nach wie vor ungeordnet.

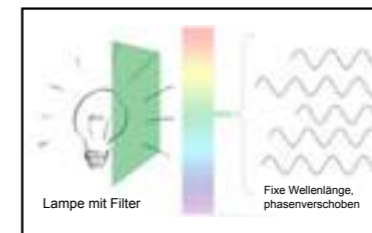


Abb. 2: Farblicht

Das ändert sich, wenn zusätzlich zum Farbfilter auch die Phasen der Wellen gleichgeschaltet werden. Dies ist das Laserlicht.

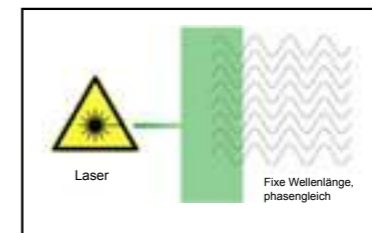


Abb. 3: Laserlicht

Schon sehr kurz nach der Entwicklung der Laser konnte durch Studien gezeigt werden, dass es für die meisten Indikationen nicht nötig ist, die einzelnen Phasen zu synchronisieren, es reicht oft aus, die entsprechende Wellenlänge zu benutzen.

Aber warum gerade rotes Licht? Wenn Licht auf die Haut trifft, wird es mehr oder weniger absorbiert, wobei die Absorptionsrate zum einen von der Wellenlänge des Lichts abhängt, zum anderen von dem Stoff, auf den das Licht trifft. Hier sind in erster Linie drei Bestandteile der Haut bzw. der Zellen zu nennen, erstens Wasser, zweitens Hämoglobin und drittens Melanin. Die entsprechenden Absorptionskurven sind in Abb. 4 dargestellt.

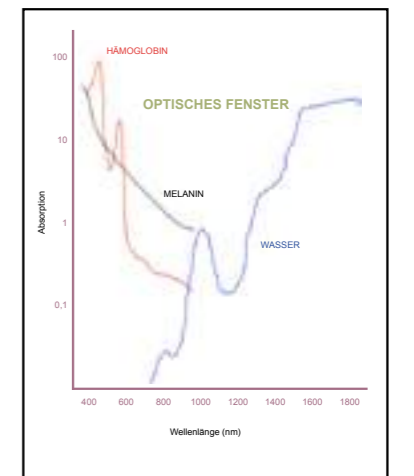


Abb. 4: Absorptionskurven

Es bleibt also ein »optisches Fenster«, durch welches das Licht durch die Haut eindringen kann, wobei das Eindringmaximum im Bereich von annähernd 1200 nm Wellenlänge liegt. Allerdings brauchen wir auch einen Rezeptor für die Photonen, damit eine Wirkung erzielt werden kann.

In den einzelnen Zellen befinden sich als Organellen die Mitochondrien, in welchen die Energiegewinnung über die Atmungskette stattfindet. Zu den wichtigsten Enzymen der Atmungskette gehören die Cytochrom-C-Oxydasen und diese Enzyme sprechen alle auf Wellenlängen von ca. 630 nm an. Es muss also festgehalten werden, dass es sich bei dieser Lichttherapie nicht um ein thermisches Geschehen handelt, sondern um ein chemisches. Mit der Aktivierung der Cytochrom-C-Oxydasen über das Licht einer

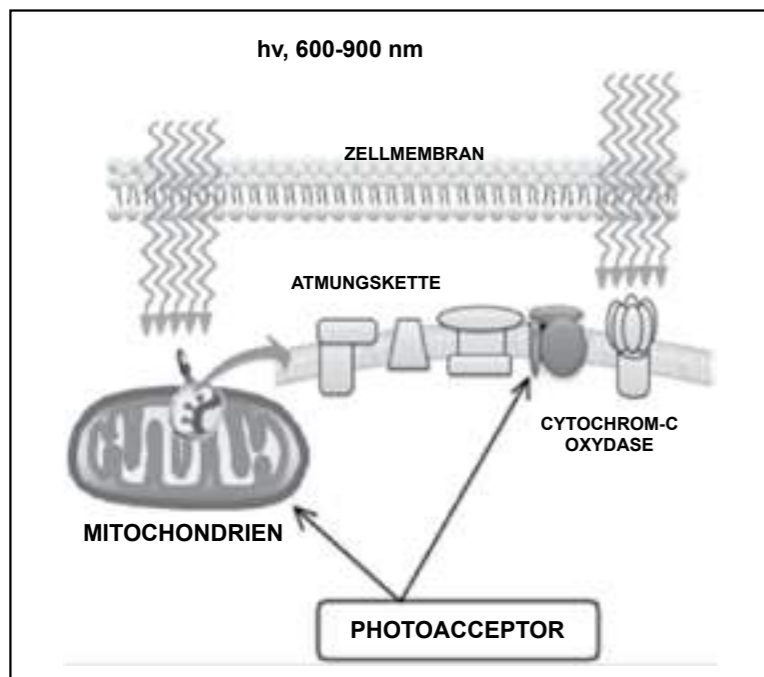


Abb. 5: Lichttherapie

definierten Wellenlänge wird eine chemische Reaktion in Gang gesetzt, ähnlich der Photosynthese bei den Pflanzen.

Da diese Vorgänge in allen Zellen

gleich sind – gleichgültig, ob Muskelzelle, Nervenzelle, Bindegewebszelle usw. – haben wir diesen positiven Effekt der Stimulierung der Atmungskette

in den verschiedensten Gewebearten.

An einigen Fallbeispielen soll die mögliche therapeutische Bandbreite veranschaulicht werden.

WÄRME- UND LICHTTHERAPIE

### Erhard Schulze, Tierarzt

Von 1984 bis 2010 eigene Praxis mit Schwerpunkt Kleintiere und Pferde. Seit 1992 Beschäftigung mit Akupunktur und Zusatzbezeichnung „Akupunktur“ der Tierärztekammer. Zahlreiche Veröffentlichungen über die Gold-Akupunktur und die Yamamoto-New-Scalp-Acupuncture in verschiedenen Zeitschriften, regelmäßige Vorträge auf nationalen und internationalen Kongressen wie IVAS (International Veterinary Acupuncture Society), WATCVM (World Association of Traditional Chinese Veterinary Medicine), Buchautor über die Yamamoto New Scalp Acupuncture. 2014 Gründung des Tierärztlichen Centrums für Traditionelle Chinesische Tiermedizin in Herne - [www.tiecam.de](http://www.tiecam.de)

### Fallbeispiel 1 Froni

Froni ist ein Leonberger und ihr Problem ist eine hochgradige, aktive Spondylose, welche zeitweise ein Aufstehen oder Hinlegen fast unmöglich macht, wie man sich nach dem Röntgenbild leicht vorstellen kann:

Eine medikamentöse Schmerztherapie kommt für Froni nicht in Frage, weil sie kein Medikament wirklich verträgt. Sie ist in unregelmäßigen Abständen in der Praxis und erhält die kombinierte Wärme-Licht-Therapie, was schon nach 20 Minuten zu einer deutlichen Besserung führt. Weitere Maßnahmen sind zunächst nicht nötig.



Abb.6: Röntgenbild Froni: Spondylose



Abb.7: Froni mit Pad

WÄRME- UND LICHTTHERAPIE

### Fallbeispiel 2 Amadeus

Amadeus ist ein 19-jähriges holländisches Reitpony, bis zur S-Dressur ausgebildet. Ohne erkennbare äußere Ursache entwickelte sich eine Fesselgelenksgalle, welche auf keine Behandlung richtig anspricht.

Schon nach der ersten Behandlung verringerte sich der Umfang von 28,5 cm auf 26 cm, um dann jedoch nach 30 Minuten auf 28 cm anzuschwellen. Daraufhin erhielt er diese Behandlung täglich über einen Monat.

Anschließend erfolgte die Behandlung nur noch wöchentlich und nach 3 Monaten war die Fesselgelenksgalle verschwunden (Abb. 10).



Abb. 8: Amadeus vorher



Abb. 9: Amadeus mit Gamasche



Abb. 10: Amadeus nachher

### Fallbeispiel 3 Jamie

Jamie ist ein Beispiel dafür, dass nicht nur Schmerzen aufgrund von orthopädischen Problemen behandelt werden können, sondern auch eine internistische Behandlung begleitet werden kann.

Der Kater leidet unter dem Felinen Urologischen Syndrom (FUS) und verspannt aufgrund der Schmerzen in den Nieren reaktiv den gesamten Rücken. Schon während der Behandlung entspannt er sich deutlich.



Abb. 11: Jamie

### Fazit

Mit der kombinierten Wärme-Licht-Therapie haben wir ein Werkzeug zur Hand, welches sowohl alleine, als auch als begleitende therapeutische Maßnahme und zur Prophylaxe eingesetzt werden kann. Die vielfältigen Indikationen ergeben sich aus dem zugrundeliegenden Mechanismus der Lichttherapie. Anwendungsschwerpunkte sind Muskeln und Faszien, Sehnen und Gelenke, örtlich begrenzte Nervenschäden sowie Schmerzbehandlungen. Von großem Vorteil ist, dass Wärme und Licht getrennt angesteuert werden können, so dass auch solche Fälle behandelt werden können, in denen eine Wärmezufuhr kontraindiziert ist, z.B. eitrige Wunden.

Neue, innovative Therapiemöglichkeiten machen die Anwendung relativ einfach und unkompliziert.

*Erhard Schulze, Tierarzt, Herne*

# Behandlung einer akuten massiven Tendinitis und Zerreißung von Sehnenfibrillen



Laut Vorbericht hatte sich das 22-jährige Reitpony „Rübezahl“ am 5. Juni 2015 auf der Koppel einen schweren Sehnen-schaden vorne rechts zugezogen.

Aufgrund der durchgeführten Ultraschall-Untersuchung konnte eine massive Tendinitis der oberflächlichen Beugesehne mit großflächiger Zerreißung von Sehnenfibrillen diagnostiziert werden (siehe Bild 1).

Nach einer Akutbehandlung mittels Stützverband und Verabreichung von Nicht-Steroidalen Antiphlogistika wurde am 18. Juni 2015 eine intratendinöse Injektion eines E-PET Thrombozytenkonzentrates (PRP-Therapie) vorgenommen. Bei diesem Verfahren wird Blut entnommen, gefiltert und mithilfe des Rückstroms einer Elutionslösung wiedergewonnen. Mithilfe von Ultraschall wird eine Nadel in den Kernbereich der Läsion der betroffenen Sehne eingeführt und die Lösung verabreicht.

Das notwendige Rehabilitationsprogramm wurde mithilfe von Ultraschalluntersuchungen begleitet. Zusätzlich wurde nach der Behandlung der akuten Verletzung seitens der Besitzerin im betroffenen Bereich täglich eine Low-Level-Light/Infrarot Kombinationstherapie durchgeführt. Dabei dringt Licht im sichtbaren roten Wellenlängenbereich (632 nm) und medizinisch relevante Infrarotwärme ins Gewebe ein. Durch die Steigerung der Durchblutung und die Aktivierung der Cytochrom-C-Oxydasen werden die Zellen in ihrer Funktion aktiviert. Dies führt zum schnelleren Abtransport von Gewebewasser bei Schwellungen, aber auch zur schnelleren Reparatur der Zellen bei Schädigungen. Diese Vorgänge sind in allen Zellen gleich – gleichgültig ob Muskelzelle, Bindegewebszelle, Nervenzelle usw. Dadurch

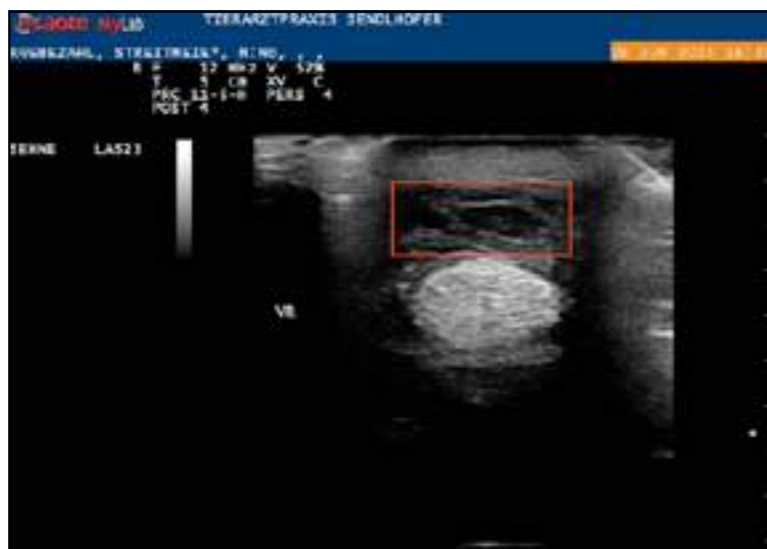

Bild 1: Tendinitis an der oberflächlichen Beugesehne mit großflächiger Zerreißung von Sehnenfibrillen (8. Juni 2015)

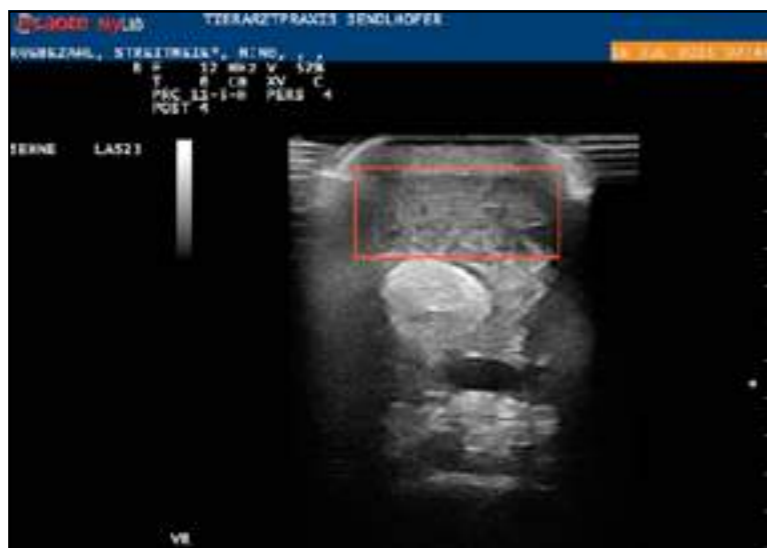

Bild 2: Neubildung von Sehnenfasern nach Kombinationstherapie (16. Juli 2015)

Foto: © Dr. Andreas Sendthofer

Foto: © Dr. Andreas Sendthofer



Low Level Light IR-Therapie



Rübezahl mit Tierbesitzerin



Dr. Sendthofer

Foto: © C. Strelmeier

haben wir einen positiven Effekt bei verschiedenen Gewebearten.

Der Regenerationsprozess wurde bislang durch eine weitere Ultraschall-Untersuchung (ein Monat nach der PRP-Therapie) kontrolliert; dabei zeigte sich

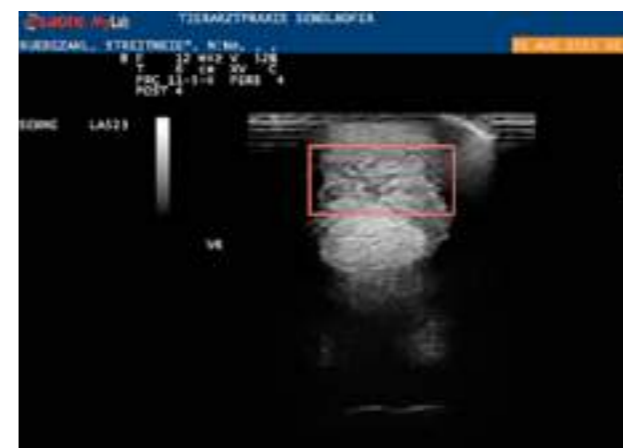eine deutliche Neubildung von Sehnenfasern im Bereich des Sehnendefektes (siehe Bild 2).

In Kombination mit einer intensiven veterinärmedizinischen Therapie dürfte die Anwendung der Low-Level-Light/IR-

Kombinationstherapie eine schnellere Reparatation von Sehnen-schäden beim Pferd bewirken.

*Dr. Andreas Sendthofer, Klagenfurt*

## Update 26.8.2015



Ultraschallbild vom 26.8.2015 - © Dr. Sendthofer

## UPDATE 26. AUGUST 2015

Der Regenerationsprozess wurde bislang durch weitere Ultraschall-Untersuchungen (5 bzw. 10 Wochen nach der PRP-Therapie in Kombination mit MOYAVE) verfolgt; dabei zeigte sich eine deutliche Neubildung von Sehnenfasern im Bereich des Sehnendefektes. Bei der letzten Kontrolle konnte beim Patienten beim Vorführen im Trab auch keine Lahmheit mehr festgestellt werden.



Kerstin Dratwa

## Tierphysiotherapeutin Schwerpunkt Hunde

Mit dem MOYAVE-Pad hab ich als Hundephysiotherapeutin die Möglichkeit bei Hundesenioren mit Bewegungseinschränkungen durch Spondylosen oder Arthrosen unterstützend einzugreifen. Bei Jung- und Sporthunden kann präventiv die Muskulatur und der Bänder- bzw. Sehnenapparat auf Belastung vorbereitet werden. In meiner Praxis für Hundephysiotherapie ist das MOYAVE-Pad fester Bestandteil der manuellen therapeutischen Behandlung.

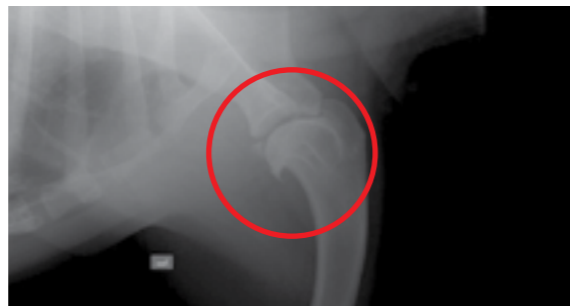## Schwarzer Labrador - Arthrose mit Absplitterung im Gelenk

### Problem

- Arthrose im linken Schultergelenk beim 12-jährigen Labrador Nimrod. Behandlung durch Gabe von 35mg Schmerzmittel/Entzündungshemmer pro Tag. Über Monate trotzdem sehr eingeschränkt.
- 30. Mai 2015: Behandlungsbeginn mit Programm 2
- 01. Juni 2015: Besitzer gibt sehr positives Feedback. Nimrod läuft deutlich besser.
- 12. Juni 2015: Nimrod läuft super. Reduzierung der Medikamente
- 15. Juni 2015: Medikamentengabe vollkommen eingestellt
- 08. August 2015: Wieder leichtes Hinken. Kombination aus Programm 9 für 1 Woche zur Entzündungshemmung und Schmerzmittel mit dem Wirkstoff Meloxicam (30 mg)
- 15. August 2015: Programm 2
- 30. August 2015: Schmerzmittel wieder abgesetzt
- Weitere Behandlung nach Bedarf um so wenig Medikamente wie möglich zu geben.



Anwendung mit MOYAVE P45 Flächenpad



Röntgenbild

## Brauner Labrador - Arthrosen in beiden Hüftgelenken

### Problem

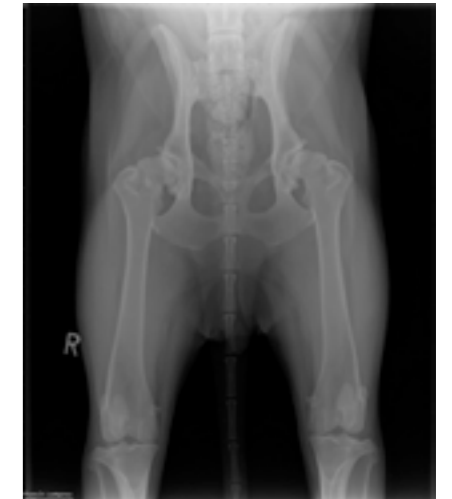- Arthrose im rechten und linken Hüftgelenk beim 7-jährigen Labrador Joppe. Behandlung durch Gabe von 30 mg Schmerzmittel/Entzündungshemmer pro Tag (Wirkstoff: Meloxicam). Über Monate trotzdem sehr eingeschränkt in Bewegung und Lebensfreude.
- 4. Juli 2015: Goldakupunktur durch Erhard Schulze für den 11. Juli 2015 geplant. Ziel ist es in der Woche davor zu entspannen. Beginn der Behandlung mit Programm 6.
- 5. Juli 2015: Nach 2 Behandlungen ist die Besit-

zerin enthusiastisch. "Joppe is lovin' it". Das Laufen geht deutlich besser.

- 6. Juli 2015: Umstieg auf Programm 2 und Halbierung der Medikation.
- 7. Juli 2015: Joppe hat Spass am Laufen und geht auch mal wieder voran.
- 10. Juli 2015: Joppe geht es gut.
- 11. Juli 2015: Die Goldakupunktur bei TA Erhard Schulze in Herne verläuft sehr gut. Ein Teil der täglichen Nachsorge ist das Moyave PAD mit Programm 2



Anwendung mit MOYAVE P45 Flächenpad



Röntgenbild

## Französische Bulldogge - Keilwirbel und Bandscheibenvorfall

### Problem

- Ronja, 6-jährige französische Bulldogge
- Diagnose mit 14 Monaten: mehrere Keilwirbel - deformierte Übergänge bei Wirbeln, verengte und veränderte Intervertebralspalten und Kompressionen an den Neuroforamina
- Prognose: stark verkürzte Lebensdauer für Ronja
- Ersttherapie durch Tierphysiotherapeutin durch sanfte Techniken wurde Muskulatur entspannt
- Aufbau der Muskeln durch wöchentliche Schwimmtrainings
- Zwischendurch schmerzhafte Entzündungen an den Keilwirbeln
- Steifmachen des Bewegungsapparates – kein Anfassen möglich
- Symptombekämpfung durch Cortison – leichte Linderung

### Ablauf

- Mai 2014: Schmerzhafte Zustände in kürzeren Abständen -> Verabreichung von Cortison
- Seit Mai 2015: Therapieunterstützung mit MOYAVE P45 Flächenpad – Programm 8 (IR Dauerbetrieb)
- Langsame Entspannung und nach 1 Woche schmerzfrei (ohne Cortisonspritze)



Ronja

## Nala - Bandscheibenvorfall LWS

### Problem

- Nala, 5 Jahre alt, Labrador Retriever
- Bandscheibenvorfall Lendenwirbelsäule
- Ende Juni 2015: Hintergliedmaße komplett gelähmt
- Klinikaufenthalt 12 Tage mit Medikamentengabe
- Danach direkter Beginn mit Hundephysiotherapie
- Bis Anfang August 3 x wöchentlich mit Manueller Therapie
- Unterwasserlaufband und Moyave Pad Programm 7 auf LWS und Programm 2 auf Vordergliedmaßen
- Anfang August bis Ende September 2 x wöchentlich Physiotherapie
- Seit Ende September nur noch 1 x wöchentlich Physiotherapie > ca. 10 Minuten Massage über-

lastete Bereiche - Vordergliedmaßen und HWS/BWS

- Passives Bewegen der Gelenke der Hintergliedmaßen
- Moyave Pad auf LWS mit Programm 7 + ca. 12 Minuten Unterwasserlaufband



VON DR. DAVID TIJSSEN

# FALLBERICHT PFERD SCHWELLUNG IM BEREICH DER FESSELTRÄGERSEHNE

## Vorbericht

Consensus ist ein 15-jähriges Pferd aus Den Burg auf der Insel Texel, Niederlande. Die Besitzerin betreibt mit Consensus die Disziplin Concours Complet (CC). Consensus hatte eine Schwellung im Bereich der Fesselträgersehne am rechten Vorderbein. Die Verletzung wurde verursacht durch einen Schlag mit dem hinteren Huf gegen das rechte Vorderbein, genau oberhalb der vorderen Gamasche.

## Diagnostik

Consensus wurde daraufhin einer genauen und eingehenden Untersuchung unterzogen. Eine exakte

Diagnose war trotz Sonographie und Röntgen nicht möglich, ein nennenswerter Befund konnte nicht erstellt werden.

## Verlauf

Durch die Schwellung war der Wettkampfsport für die Besitzerin unmöglich geworden. In der ersten Woche wies der Bereich eine starke Schwellung und Feuchte zwischen den Sehnen auf. Die Folge war eine ausgeprägte Lahmheit.

## Therapie

Wir begannen mit schulmedizinisch-therapeutischen Maßnahmen. Die

gewählte Therapie erfolgte mittels Entzündungshemmern, brachte aber nicht den gewünschten Therapieerfolg. Wir hatten erwartet, dass zu diesem Zeitpunkt die Schwellung langsam zurückgehen würde.

## Weitere Diagnostik und Verlauf

Auch die begleitende Diagnostik brachte keine nennenswerten Erkenntnisse, auf den Scans waren keine Veränderungen zu sehen – es war lediglich Flüssigkeit zwischen den Sehnen zu erkennen. Die Schwellung war zwar wohl morgens geringer ausgeprägt, jedoch wurde das Gewebe um die Fesselträgersehne nach kurzer



CONSENSUS IN AKTION. DIE DISZIPLIN CONCOURS COMPLET IST EINE DER DREI OLYMPISCHEN PFERDESORTARTEN UND WIRD AUCH ALS KRONE DER REITEREI BEZEICHNET. SIE SETZT SICH ZUSAMMEN AUS DEN TEILDISZIPLINEN DRESSUR, SPRINGEN UND GELÄNDEREITEN.

Foto: Tjissen

Belastung wieder warm und dick. Ein Rückgang der Schwellung und Feuchte war nicht zu sehen. Eine nennenswerte Reaktion auf die Therapiemaßnahmen blieb in den ersten sechs Wochen weitestgehend aus.

## Weitere Therapie

Zu diesem Zeitpunkt begannen wir, die schultherapeutischen Maßnahmen mit begleitenden Therapien durch Low-Level-Light und Infrarotwärme zu unterstützen. Hier wurden Therapiegamaschen angelegt, in denen 45 Hochleistungs-LEDs verarbeitet sind, die kaltes, gepulstes Rotlicht mit 632 nm Wellenlänge emittieren. In der Therapiegamasche wird

gleichzeitig durch Strom erhitzter Carbonfaser eine flächenhafte Wärme im medizinisch relevanten Bereich von 8-12 µm Wellenlänge abgegeben. In der siebten Therapiewoche wählten wir ein Therapieprogramm mit hoher Intensität mit kaltem, gepulsten Rotlicht bei 5 Hz, kombiniert mit Dauer-Infrarotwärme. Erwartungsgemäß führte dies in den ersten zwei Tagen zu einer leichten Anschwellung des Beines. Consensus nahm die intensive Therapie jedoch sehr gut an – die Therapie wurde begleitend zur Injektion von Entzündungshemmern für insgesamt drei Wochen fortgesetzt. Zu Beginn der zehnten Therapiewoche war die Schwellung deutlich geringer und die Intensität des Therapieprogrammes wurde reduziert. Die Reduktion der Therapiedosis über die elfte bis vierzehnte Therapiewoche gab dem Gewebe die Zeit, um optimal zu regenerieren. Eine Entzündung im Bereich der Fesselträgersehne konnte durch Injektion von Entzündungshemmern in mehrwöchigem Abstand ausgeschlossen werden.

## Wiederaufnahme des Trainings

Zum Beginn der vierzehnten Therapiewoche wurde mit der Aufnahme leichter Trainingseinheiten begonnen.


Mit Ende der sechzehnten Therapiewoche konnte Ende Juli 2015 wieder mit schweren Trainingseinheiten begonnen werden. Consensus läuft wieder ganz normal. Um einen nachhaltigen Erfolg zu gewährleisten, werden die Therapiegamaschen (Low-Level-Light/Infrarot) jetzt auch zur Prophylaxe und vor dem Training intensiv eingesetzt.

## Therapieablauf mit der Therapiegamasche

- 20. Mai: Mit Programm 7 Infrarot + gepulstes, kaltes Rotlicht mit 5 Hz hoher Intensität.
- 22. Mai morgens: Anschwellen des Beines. Im Laufe des Tages: Zunahme der Schwellung.
- 10. Juni: Das Bein ist deutlich dünner. Umstieg auf Programm 2.
- 27. Juni: Das Bein bleibt dünn und Consensus fühlt sich super.
- 10. Juli: Aufnahme der Trainingseinheiten.
- 26. Juli: Leichte Schwellung – jedoch keine Veränderung vor oder nach dem Training.
- Ende August: Das Bein ist und bleibt wieder normal dünn bei schweren Trainingseinheiten.
- 30. August: Teilnahme am ersten CC-Turnier.
- Seit Mitte September: Zwei weitere Teilnahmen an CC-Turnieren mit einer Zweitplatzierung in der Klasse M.
- Laufend: Einsatz von MOYAVE VET v. a. zur Prophylaxe vor dem Training. □

## VOR DER BEHANDLUNG

Foto: Tjissen



## BEHANDLUNG MIT DER THERAPIE-GAMASCHE

Foto: Tjissen



## DR. DAVID TIJSSEN

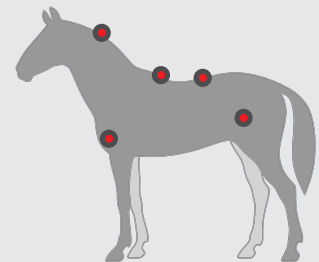
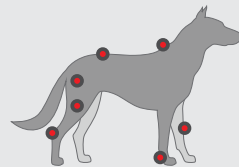
Foto: Tjissen



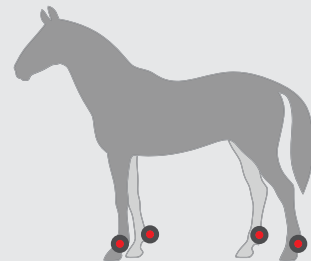


# VET MOYAVE

## P45 Flächenpad



## H45 Gamasche



LED THERAPIE  
MIT HIGH POWER LED's



CARBON INFRAROT WÄRME  
240 cm<sup>2</sup> BEHANDLUNGSFLÄCHE



3D FUNKTIONSGEWEBE  
ATMUNGSAKTIV

# VET MOYAVE

MOYAVE® - eine Marke der FROBAS GmbH

FROBAS GmbH - Gebrüder-Eicher-Ring 45 - 85659 Forstern - Deutschland

Tel: +49 8124 91890 40 - info@moyave.com - www.moyave.com - www.facebook.com/moyave

